



# LE VIGARO

283 / 08.2018

Plus qu'une newsletter pour la médecine de laboratoire

Dr méd. Edouard H. Viollier, FMH Médecine interne

Dominic Viollier, lic. oec. HSG

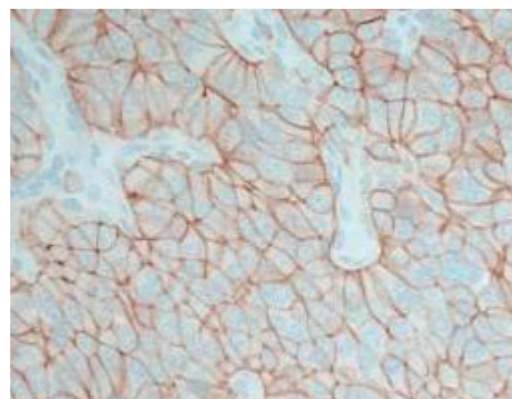
## Tumeurs neuroendocrines : Immunohistochimie SSTR2a Pertinence thérapeutique et diagnostique

### Prémisse

Le récepteur de la somatostatine 2a (SSTR2a) est exprimé dans la plupart des tumeurs neuroendocrines et peut être ciblé aussi bien lors de traitements médicamenteux (analogues de la somatostatine et radio-peptides) que pour l'imagerie médicale (scintigraphie et PET-scan).

Thérapie  
ciblée

Le degré d'expression du SSTR2a corrèle avec la survie globale et la probabilité de réponse à un traitement avec des analogues radiomarqués de la somatostatine. Le marqueur est de ce fait aussi bien pertinent d'un point de vue pronostique que prédictif.



Immunohistochimie SSTR2a 3+

### Avantage

La détermination immunohistochimique de l'expression du SSTR2a est réalisée à partir de biopsies et de pièces opératoire de tumeurs neuroendocrines car elle corrèle avec l'expression nucléaire du SSTR2a. Cette détermination est sûre, rapide et efficiente en terme de coûts.

### Evaluation

L'expression membranaire SSTR2a est évaluée de façon semi-quantitative : négatif, 1+, 2+ ou 3+  
Résultat dans un délai d'un jour ouvrable

### Matériel

Biopsie et pièces opératoires fixées dans du formol et incluses en paraffine



### Prix

Selon TARMED

### Information Littérature sur demande

Dr méd. Patricia Caseiro Silverio, FMH Pathologie

Dr méd. Sophie Diebold Berger, FMH Pathologie, Cytopathologie

Dr méd. Jean-François Egger, FMH Pathologie

Dr méd. Robert Lemoine, FMH Pathologie

Dr méd. Andrea Sanjurjo, FMH Pathologie, Candidate cytopathologie

Dr méd. Didier Sarazin, FMH Pathologie, Cytopathologie

Dr méd. Sophia Taylor, FMH Pathologie, Candidate cytopathologie

Dr méd. Elizabeth Tschanz, FMH Pathologie, Dermatopathologie

Dr méd. Dominique Weintraub, FMH Pathologie, Cytopathologie, responsable Viollier Weintraub SA

Dr méd. Jonathan Weintraub, Board Certification - Anatomic and Clinical Pathology, Senior Consultant

### Rédaction

Dr méd. Maurice Redondo, FMH Hématologie, Spécialiste FAMH en médecine de laboratoire, responsable du département Production Ouest